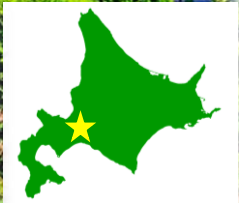

# 札幌東徳洲会病院

## 整形外科外傷センター



救急センター  
外傷センター・循環器センター・脳卒中センター





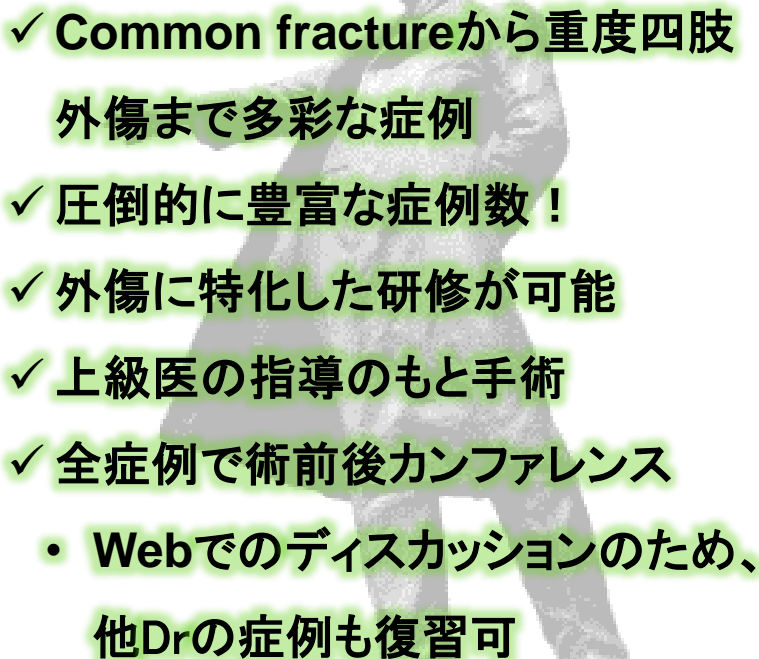
**スタッフ:7名**

**(指導医:4名, 専攻医:3名)**

**年間手術件数:1500件**

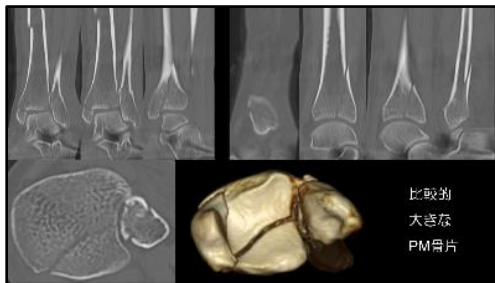**全て外傷手術**

**専攻医執刀数:280~300件/年**

- 
- ✓ Common fractureから重度四肢外傷まで多彩な症例
  - ✓ 圧倒的に豊富な症例数！
  - ✓ 外傷に特化した研修が可能
  - ✓ 上級医の指導のもと手術
  - ✓ 全症例で術前後カンファレンス
    - Webでのディスカッションのため、他Drの症例も復習可

BOYS BE AMBITIOUS

# 外傷カンファの一例…



これはankle fractureにtibia shaft fractureが同時に生じたのですね。

ankle fractureが治療の主座ですが、その前に骨幹部の解剖学的整復固定が必要です。

計画を立てる過程でPlanA（髓内釘パターン）は足関節インプラントとの干渉なしで完遂することがかなり難しいと判断しました。そこでPlanB（プレートパターン）を計画し直しました。よろしいでしょうか？

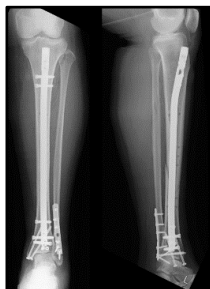
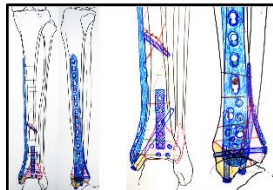
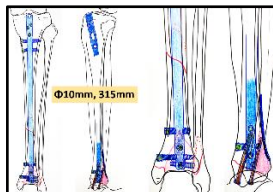


## 1<sup>st</sup>. stage

- ①骨幹部をprovisional plating by LC-LCP small
- ②内果スクリュー固定（4.0mm CCS × 2）
- ③外果仮固定後に後果buttress + Lag（CCS）
- ④外果antiglide plating

## 2<sup>nd</sup>. Stage

Nailing for shaft fx.



**全症例**に対して治療方針に関する

詳細なディスカッションを実施

に現  
つ状  
いの  
て外  
望傷  
むセ  
とン  
タ  
ー

土田芳彦  
センター長

外傷は北海道で100人くらい そういう人いてほしいね

興味のある方はお気軽に  
お問い合わせください！

